

Dr. Arturo Albrandt Salmerón,¹
Dr. Héctor Murrieta González,
Dr. José Luis Aguilar Ponce,
Dr. José Luis Barrera Franco,
Dr. Angel Herrera Gómez,
Dr. Jaime De la Garza Salazar,
Dr. Alejandro Mohar Betancourt.

Sitios frecuentes e infrecuentes de localización del carcinoma cervicouterino recurrente. Hallazgos por Tomografía Computada.

RESUMEN

Después del tratamiento del carcinoma cervicouterino puede observarse enfermedad recurrente en múltiples sitios mediante métodos de imagen. Tanto las manifestaciones típicas como atípicas del carcinoma recurrente incluyen la pelvis y ganglios linfáticos. Las recurrencias pélvicas pueden ser observadas como masas que involucran el cervix y útero, vagina o cúpula vaginal, parametrios, vejiga, ureteros, recto u ovarios y pueden originar la formación de fístulas o hidronefrosis. La recurrencia ganglionar puede ser identificada como ganglios pélvicos o retroperitoneales aumentados de tamaño. Las manifestaciones atípicas del carcinoma cervicouterino recurrente han sido reconocidas cada vez con mayor frecuencia debido al uso tan intensivo de radioterapia

pélvica, a la creación de nuevas y mejores técnicas de imagen y la mayor utilización de estas para establecer el estadio clínico del paciente. Las manifestaciones atípicas pueden involucrar órganos sólidos del abdomen (masas focales) así como al peritoneo, mesenterio y epiplón (implantes), tracto gastrointestinal (obstrucción, formación de fístulas o isquemia); tórax (metástasis al parénquima pulmonar, pleura y pericardio); huesos (lesiones líticas) y otros sitios. El familiarizarse con estas imágenes del cáncer cervicouterino recurrente en estas localizaciones facilitará el diagnóstico y tratamiento pronto y adecuado.

PALABRAS CLAVE: Cáncer cervicouterino. Recurrencia. Tomografía computada.

¹Del Instituto Nacional de Cancerología. Av. San Fernando No. 22, Col. Sección XVI, Zona Postal 14080, México, D.F.
Copias (copies): Dr. Arturo Albrandt Salmerón
© Sociedad Mexicana de Radiología e Imagen, A.C.

Introducción

La última estadística proporcionada por el registro histopatológico de neoplasias malignas de la Secretaría de Salud en México reporta que en 1999 el cáncer cervicouterino constituye la primera causa de muerte en mujeres, registrándose 4590 defunciones con una tasa de 9.3 por 100,000.¹

La neoplasia intraepitelial del cervix (NIC) es considerada como una lesión precursora del carcinoma cervicouterino. Las pacientes con NIC o carcinoma preclínico cursan usualmente asintomáticas y el diagnóstico se realiza con base en hallazgos citológicos obtenidos durante una toma de

rutina. La edad promedio de diagnóstico es de 45 años. Los factores de riesgo incluyen menarca temprana, múltiples compañeros sexuales, nivel socioeconómico bajo, tabaquismo, uso de anticonceptivos orales, inmunosupresión e infección con virus del papiloma humano.² Aproximadamente 80 a 90% de los carcinomas de cervix son de células escamosas. El resto consisten en adenocarcinomas, carcinomas adenoesquamosos y carcinomas indiferenciados. Los adenocarcinomas y tumores mucos secretorios tienen un peor pronóstico. Otros indicadores de pobre pronóstico incluyen pacientes jóvenes, linfadenopatías, tumor mayor de 4 centí-

metros, invasión profunda al epiplón mayor de 5 milímetros, así como estadio clínico avanzado al momento del diagnóstico.²

El carcinoma cervicouterino es estadiado clínicamente con base en el sistema de estadiaje de la Federación Internacional de Gineco-Obstetricia (Tabla 1). La estadiación se basa en los hallazgos de radiografía de tórax, urografía excretora y examinación bimanual pélvica. En pacientes sintomáticas o en pacientes con enfermedad avanzada se realizan enema de bario, cistoscopia y proctoscopia.²

Las pacientes con carcinoma in situ (estadio 0) o enfermedad microinvasiva (estadio Ia) son usualmente tratadas con histerectomía, mientras que las pacientes con carcinoma invasivo (estadio Ib) o con tumor que se extiende a la porción superior de la vagina (estadio IIa) son generalmente tratadas con histerectomía radical y disección ganglionar pélvica. En pacientes con tumores que exceden 3 a 5 cms de tamaño, se inicia radioterapia adyuvante seguida de histerectomía extrafascial, ya que se ha demostrado que reduce la recurrencia pélvica.² Las pacientes con enfermedad más avanzada (estadio IIb o mayor) son típicamente tratadas con radioterapia. Las tasas de supervivencia a 5 años para los diferentes estadios clínicos son las siguientes: estadio I (79-92%), estadio II (67-75%), estadio III (38%), estadio IV (12%).²

A pesar de los avances de las técnicas quirúrgicas y de las mejoras en los esquemas de radio y quimioterapia que han incrementado las tasas de supervivencia, en aproximadamente el 30% de las mujeres con cáncer cervicouterino invasor mueren como resultado de enfermedad recurrente o per-

sistente.³ La recurrencia se define como nuevo crecimiento tumoral local o el desarrollo de metástasis a distancia 6 meses o más después de la regresión total de una lesión ya tratada.⁴ Las manifestaciones típicas de la recurrencia del carcinoma cervicouterino recurrente tales como masas pélvicas y linfadenopatías son bien conocidas, sin embargo, pueden ocurrir metástasis en sitios atípicos tales como órganos sólidos o carcinomatosis peritoneal. El incremento en la prevalencia de estas manifestaciones menos típicas se relaciona en parte con el uso de tratamientos intensivos de quimioterapia y radioterapia pélvica que han cambiado la recurrencia local a recurrencia a distancia.⁵

Estos patrones de recurrencia han sido observados cada vez con mayor frecuencia debido a la mejoría en la calidad de imagen seccional y el que a estas pacientes se les realizan estudios de manera rutinaria con el fin de descartar o ratificar actividad tumoral.^{4,9}

Un estudio retrospectivo realizado en nuestro Instituto revela sitios de recurrencia que involucran masas pélvicas, linfadenopatía, metástasis a órganos huecos y sólidos, carcinomatosis peritoneal y metástasis pulmonares y óseas.^{4,9}

Recurrencia pélvica

La recurrencia pélvica puede involucrar el cervix, útero, vagina, parametrios, vejiga, ureteros, recto y ovarios.^{2,4,9} Algunas recurrencias son asintomáticas y son solo detectadas mediante la exploración clínica, en algunas ocasiones, la tomografía computada (TC) puede establecer la causa de edema en miembros pélvicos secundario a obstrucción linfática o

Cuadro I.

Estadificación del cáncer cervicouterino según la Federación Internacional de Gineco-Obstetricia. (FIGO)

Estadio 0	Carcinoma in situ.
Estadio I	Tumor confinado al cervix
Ia	Microinvasión
Ib	Clínicamente invasivo. Componente invasivo > 5 mm de profundidad y > de 7 mm en diseminación horizontal.
Estadio II	Tumor que se extiende más allá del cervix pero no hacia la pared lateral de la pelvis o tercio inferior de la vagina.
IIa	Invasión vaginal (sin invasión a parametrio)
IIb	Invasión a parametrio
Estadio III	Tumor que se extiende hacia el tercio inferior de la vagina o pared lateral de la pelvis: obstrucción ureteral.
IIIa	Invasión al tercio inferior de la vagina (no hay extensión a la pared pélvica lateral)
IIIb	Extensión a la pared pélvica lateral u obstrucción ureteral.
Estadio IV	Tumor que se extiende por fuera de la pelvis verdadera o invade la mucosa rectal o vesical.
IVa	Invasión a la mucosa vesical o rectal.
IVb	Metástasis a distancia.

dolor secundario a compresión nerviosa u obstrucción tumoral de los ureteros que condiciona ectasia pielocalicial. (Figura 1)

La prevalencia de la recurrencia pélvica del carcinoma de cuello uterino varía según el estadio clínico de presentación, tipo histológico del tumor, terapia adecuada y características intrínsecas de la paciente.^{10,11}

La recurrencia del carcinoma de cuello uterino puede realizarse en forma central en la pelvis cuando hay preservación del cervix o en el lecho quirúrgico e incluso en la cúpula vaginal.^{2,4,9} (Figura 2)

Cuando la recurrencia ocurre en el cervix preservado, puede presentarse obstrucción del orificio cervical condicionando hematometra. (Figura 3) La recurrencia también puede extenderse en sentido posterior e involucrar al recto (Figura 4) y desarrollar incluso fistulas rectovaginales o bien

extenderse lateralmente e involucrar a la pared de la pelvis. (Figura 5)

Estas recurrencias pueden crecer anteriormente condicionando extensión por contigüidad a la vejiga urinaria e incluso anteriormente a la pared abdominal. Este tipo de recurrencia local con extensión anterior puede condicionar obstrucción ureteral por encajonamiento directo del uretero o por infiltración tumoral a la pared de la vejiga que condiciona obstrucción de la unión uretero-vesical. (Figura 6) En aproximadamente un 70% de pacientes con recurrencia pélvica existe ectasia pielocalicial según la serie reportada por Pearson¹⁰ (Figura 1); la extensión a la pared vesical predispone a la paciente a desarrollar fistulas vesicovaginales, que se pueden observar en la fase contrastada de la TC, con extensión del contraste urinario hasta la cúpula vaginal o vagina. Algunas veces la recurrencia pélvica es identificada co-

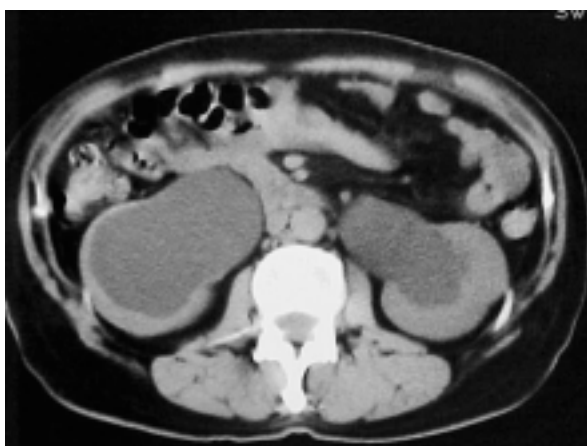

Figura 1. Ectasia pielocalicial bilateral en paciente con cáncer cervicouterino recurrente tratada con radioterapia.

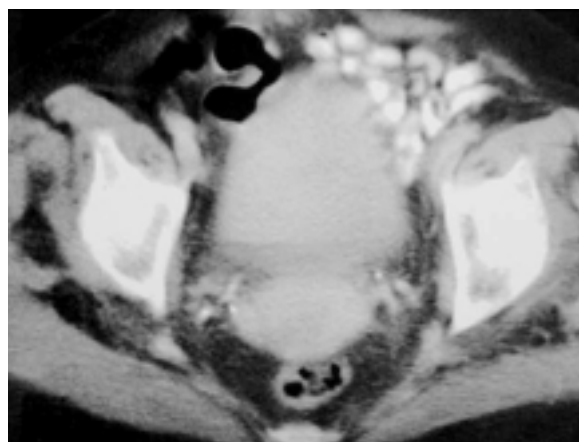


Figura 2. Paciente con recurrencia de cáncer cervico uterino en cúpula vaginal.

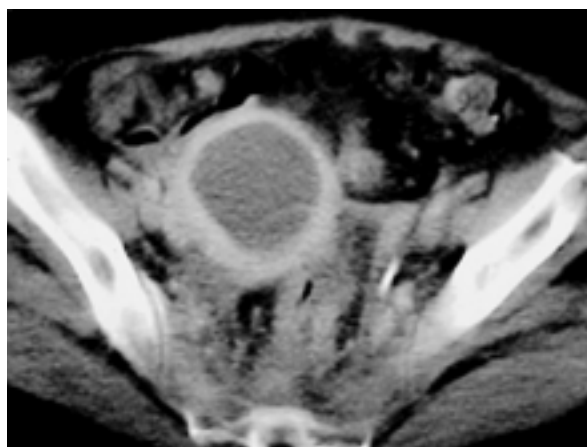


Figura 3. Hematometra secundario a fibrosis por Radioterapia.

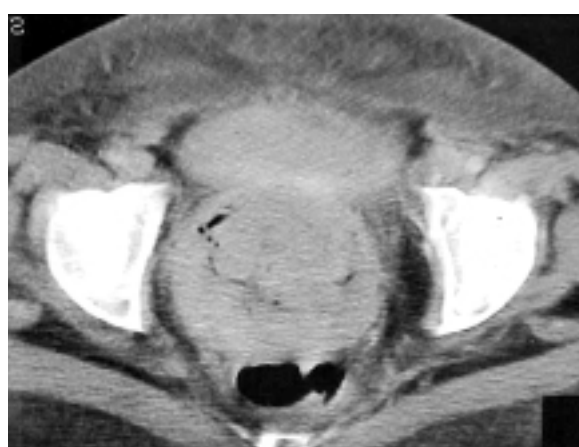

Figura 4. Cáncer cervicouterino recurrente con extensión a pared anterior del recto.

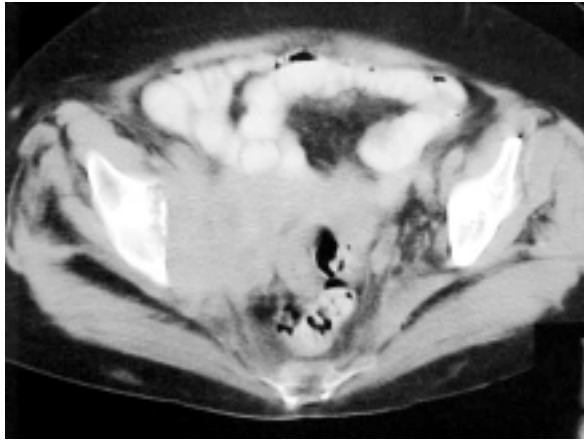


Figura 5. Extensión a pared pélvica derecha en paciente con recurrencia tumoral de cáncer cervicouterino.

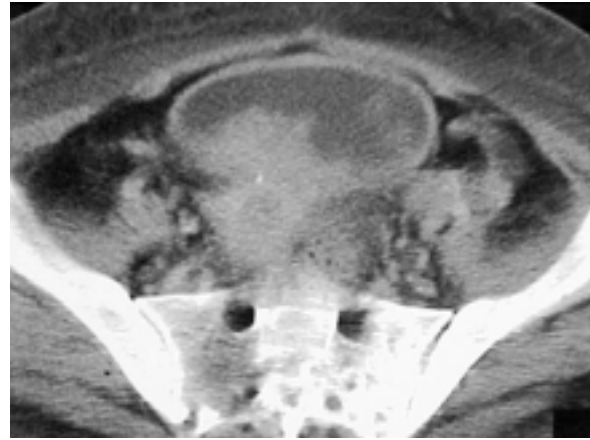

Figura 6. Recurrencia tumoral de cáncer cervicouterino la cual infiltra el piso vesical y la unión ureterovesical derecha.

mo masas que se extienden hasta la pared pélvica que no son asociadas con una masa pélvica central. Otra manifestación de recurrencia pélvica es el involucro tumoral de los ovarios, lo cual sucede como resultado de extensión por contigüidad del tumor pélvico, diseminación linfática o hematológica o implantes peritoneales.

En pacientes que han recibido radioterapia la distinción entre recurrencia y cambios por fibrosis inducida por la misma puede ser difícil. Investigaciones recientes han demostrado que los estudios dinámicos con Gadolinio en secuencias T1 por Resonancia Magnética (RM) pueden ayudar a realizar esta distinción con una sensibilidad hasta del 83%,^{12,14} en los estudios tomográficos seriados se puede distinguir entre uno y otro debido a que la recurrencia tiende a aumentar su tamaño con el paso del tiempo.

Recurrencia ganglionar

El involucro linfático por carcinoma cervicouterino ha sido separado en forma tradicional en grupos ganglionares primarios y secundarios.^{5,6} El significado de estos dos grupos es que el pronóstico es peor cuando la enfermedad progresa de los ganglios primarios a secundarios. El grupo primario incluye ganglios paracervicales, parametrales, iliacos internos y externos y ganglios obturadores. El grupo secundario incluye los ganglios sacros, iliacos comunes, inguinales y paraaórticos. A este respecto la enfermedad ganglionar metastatiza en forma secuencial y ordenada.

En general los ganglios linfáticos paracervicales y parametrales se involucran en forma inicial seguidos por los obturadores (considerados como grupo medial de los ganglios iliacos externos)⁵ (Figura 7). El grupo secundario el cual incluye los ganglios iliacos comunes y paraaórticos se ven involucrados posteriormente (Figura 8). Múltiples sitios ganglionares extrapélvicos y extraabdominales tales como parabraquiales, supraclaviculares y axilares han sido reporta-

dos, sin embargo, son involucrados menos frecuentemente que los grupos primarios y secundarios² (Figura 9).

La prevalencia de involucro linfático por el tumor varía dependiendo de su tipo histológico. En una serie de autopsias Drescher y cols¹¹ encontraron que el involucro de los ganglios primarios ocurre en el 75% de las pacientes con adenocarcinoma contra el 64% de las pacientes con carcinoma de células escamosas; de manera similar, el tumor fue identificado en el 62% de los ganglios paraaórticos en pacientes con adenocarcinoma contra 30% de las pacientes con adenocarcinoma de células escamosas.

Antes de la aparición de los estudios de imagen seccional, los ganglios abdominales crecían de manera considerable y condicionaban obstrucción urinaria o intestinal antes de llamar la atención del clínico (Figura 10). Tanto la TC como la RM tienen un papel importante en la detección temprana de enfermedad ganglionar recurrente incluso pudiendo guiar biopsias de los ganglios indeterminados en los cuales no es posible establecer en diagnóstico diferencial entre fibrosis y actividad tumoral.

Recurrencia a órganos abdominales sólidos.

Después de la pelvis y de los ganglios linfáticos, los órganos sólidos del abdomen son el sitio más frecuente de metástasis del carcinoma cervicouterino recurrente.^{2,4,9} El órgano más comúnmente involucrado es el hígado^{9,15} (Figura 11). Las metástasis hepáticas han sido reportadas hasta en un 33% de las pacientes con cáncer cervicouterino.^{9,15} Las imágenes seccionales permiten la detección de pequeñas metástasis hepáticas.⁷ La recurrencia hepática del cáncer cervicouterino se observa como pequeñas imágenes focales hipoeoicas en el ultrasonido¹⁵ y como múltiples lesiones focales de tamaño variable y reforzamiento en la TC.

La glándula suprarrenal es el segundo órgano sólido más frecuentemente afectado.²⁹ Se ha reportado hasta en un 15%

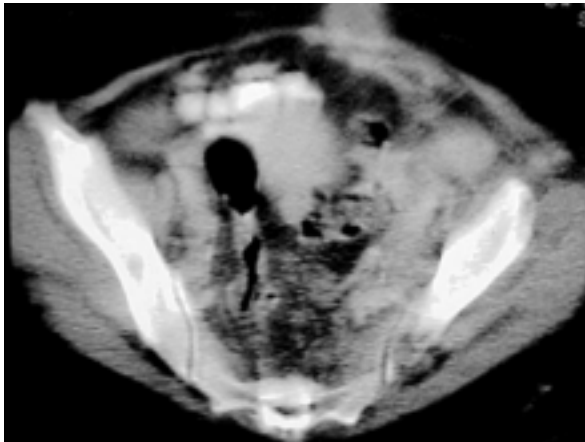


Figura 7. Adenomegalias ilíacas por actividad tumoral de cáncer cervicouterino.

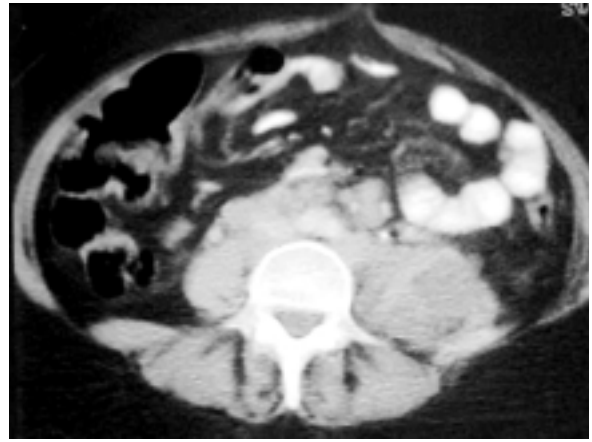


Figura 8. Adenomegalias retroperitoneales en la región para aórtica, paracaval y perivascular en paciente con cáncer cervicouterino recurrente.

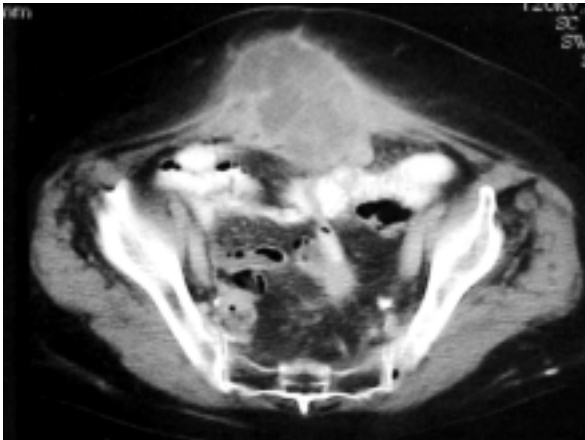


Figura 9. Conglomerado ganglionar periumbilical de la "Hermana José", localización poco frecuente de actividad tumoral en pacientes con cáncer cervicouterino.

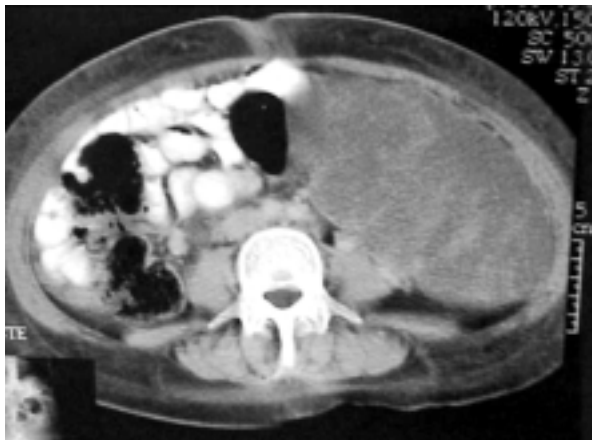

Figura 10. Actividad tumoral en epiplón y mesenterio.

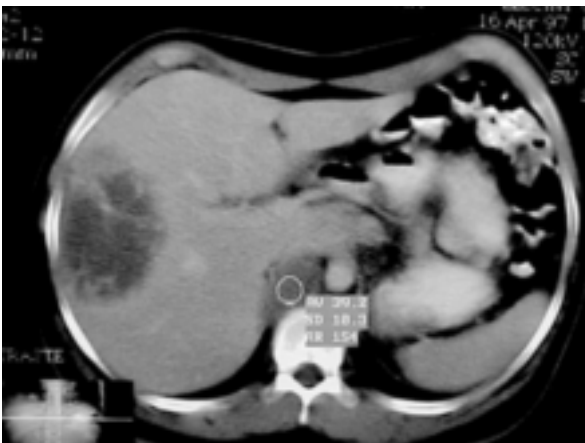


Figura 11. Metástasis hepática en paciente con cáncer cervicouterino recurrente asociado a enfermedad ganglionar.

de pacientes con cáncer cervicouterino recurrente, tienen una mayor incidencia de metástasis a suprarrenales que las pacientes con cáncer cervicouterino de células escamosas.⁹ El involucro de las glándulas suprarrenales es indistinguible de metástasis por otras causas, sin embargo, las técnicas de TC y RM permiten caracterizar una lesión adrenal no específica, tales como los adenomas. El bazo, el páncreas y los riñones rara vez se ven involucrados.

Recurrencia peritoneal, mesentérica y en epiplón

La enfermedad metastásica peritoneal, mesentérica y del epiplón es bien conocida en neoplasias del tracto gastrointestinal, páncreas y ovario, sin embargo, el cáncer cervicouterino recurrente puede también involucrarlos. En varias series de autopsias las pacientes con carcinoma cervicouterino recurrente presentaron carcinomatosis peritoneal entre el 5 y 27%.^{2,48,9} Antes del advenimiento de los estudios de imagen

los pacientes con carcinomatosis peritoneal eran diagnosticados cuando se presentaba importante aumento del perímetro abdominal y dolor intenso (Figuras 10).

Independientemente de la técnica de imagen utilizada; el involucro del peritoneo por cáncer cervicouterino se identifica como implantes que condicionan aspecto escalonado del borde hepático, nódulos peritoneales y masas de tejido blando en la serosa que causan compresión del intestino. A pesar de que la ascitis no es un hallazgo específico, algunas veces ocurre en asociación con carcinomatosis peritoneal y su presencia debe hacer sospechar de recurrencia tumoral con involucro del peritoneo.

El compromiso metastásico del mesenterio y del epiplón varía su apariencia y va desde pequeñas masas hasta áreas infiltrativas con atenuación de tejidos blandos. Una asociación poco usual de la infiltración del peritoneo y epiplón son las metástasis umbilicales originalmente conocidas como ganglio de "la hermana José" (Figura 9).¹⁶ Las metástasis umbilicales se desarrollan por extensión directa del tumor desde la superficie peritoneal anterior del abdomen hasta el ombligo, además las comunicaciones venosas, linfáticas y ligamentarias que existen entre el peritoneo y el ombligo proveen rutas alternativas para la diseminación del tumor hacia este sitio cuando existe ya carcinomatosis peritoneal.¹⁶

Recurrencia en tórax

Las metástasis pulmonares ocurren en un 33-38% de las pacientes con cáncer cervicouterino recurrente.^{2,4,9} Estas metástasis pueden estar presentes por un periodo de tiempo significativo antes de dar síntomas, ocurren con igual frecuencia en pacientes con adenocarcinoma y carcinoma de células escamosas, pudiendo ser lesiones únicas o solitarias.⁹ La radiografía de tórax es el método más frecuentemente utilizado para seguimiento de la enfermedad, sin embargo, la TC permite visualizar pequeños nódulos que pueden no ser detectados en la radiografía convencional de tórax (Figura 12).

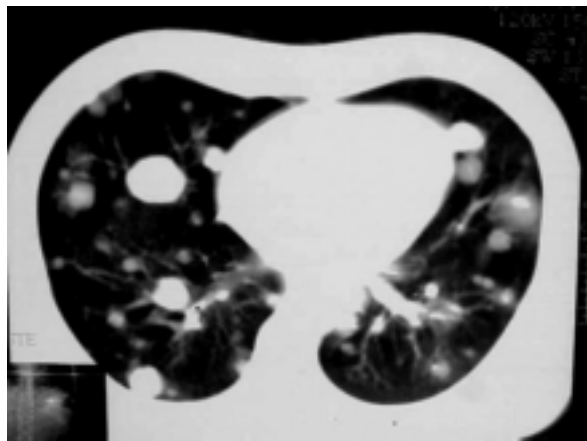


Figura 12. Múltiples nódulos metastásicos en ambos pulmones por enfermedad recurrente de cáncer cervicouterino.

Otros sitios de afección por tumor recurrente en el tórax son la pleura, los bronquios y el pericardio.^{6,8,9} El involucro pleural puede ser detectado como engrosamiento y nodularidad pleural y se asocia ocasionalmente con hidrotórax. El hidrotórax es más frecuente encontrarlo en pacientes con adenocarcinoma que en aquellas con carcinoma de células escamosas de cervix y ocurre frecuentemente en asociación con ascitis.^{15,16} La enfermedad pericárdica del cáncer cervicouterino recurrente se manifiesta como tejido blando nodular que provoca engrosamiento del mismo.

Recurrencia ósea

La prevalencia de metástasis óseas en el cáncer cervicouterino recurrente ha sido reportada desde un 15 hasta un 29% en varias series de autopsias.^{2,4,5,7} Los cuerpos vertebrales son por mucho el sitio óseo involucrado con mayor frecuencia, seguidos de la pelvis, costillas y extremidades.^{2,5,7} El involucro óseo puede ser por extensión directa desde ganglios linfáticos paraaórticos o por diseminación hematógena o por una recurrencia pélvica.⁷ Las metástasis óseas pueden observarse como lesiones destructivas asociadas con masas de tejidos blandos de tamaño variable (Figura 13).

Otros sitios de recurrencia

Una variedad de sitios muy poco frecuentes de recurrencia del cáncer cervicouterino han sido reportadas e incluyen piel y tejido celular subcutáneo, cerebro, meninges, corazón y mama.^{2,6,7} De todas estas la piel y tejido celular subcutáneo representan el 10%.⁷ En general el resto de los sitios solo representan el 3% de las pacientes.^{2,6,7,15}

Conclusiones

A pesar de que algunas manifestaciones del cáncer cervicouterino recurrente tales como involucro pélvico y ganglionar son bien conocidas, otras manifestaciones involucran sitios tales como órganos sólidos, peritoneo, tracto gastrointestinal,

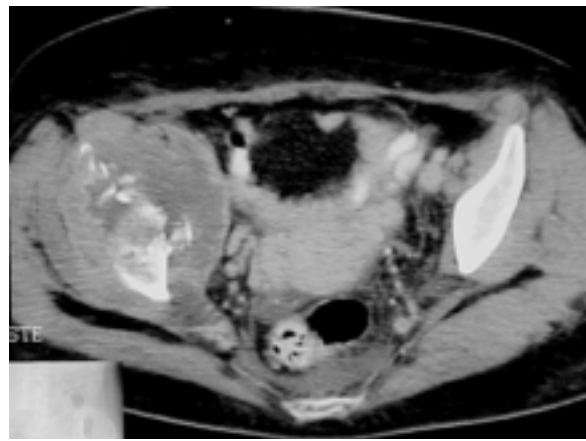


Figura 13. Lesiones líticas en pelvis en paciente con cáncer cervicouterino recurrente de larga evolución

tórax y estructuras esqueléticas que son poco conocidas. Con los avances en el tratamiento con radio y quimioterapia la sobrevivencia de los pacientes es mayor y estos hallazgos infrecuentes cada vez son observados en mayor número de estudios de control. Debido a lo anterior es importante conocer las características y los sitios infrecuentes de recurrencia del cáncer cervicouterino.

Abstract

After treatment of cervical carcinoma; recurrent disease may be observed in multiples sites at imaging studies. Both typical and atypical manifestations of recurrent disease occur. Typical manifestations of recurrent cervical carcinoma involve the pelvis and lymph nodes. Pelvic recurrences may be observed as masses involving the cervix and uterus, vagina

or vaginal cuff, parametria, bladder, rectum or ovaries and may be identified as enlarged pelvic and retroperitoneal nodes. Atypical manifestations of recurrent cervical carcinoma are recognized with greater frequency due to the use of intensive pelvic radiation therapy, the evolution of improved imaging techniques and the more frequent use of imaging as a means of surveillance. This atypical manifestations may involve the solid organs of the abdomen (focal masses) as well as the peritoneum, mesentery and omentum (implants); gastrointestinal tract (obstruction, fistulae formation, ischemia); chest (metastases to the lung parenchyma, pleura and pericardium); bones (destructive lesions); and other sites. The knowledge of the image features of recurrent cervical carcinoma in this anatomic locations will facilitate prompt, and accurate diagnosis and treatment.

Referencias

1. Registro histopatológico de neoplasias malignas. Compendio de mortalidad/morbilidad/1999. Dirección General de Epidemiología. SSA
2. Goodman A, Hill EC. Premalignant & malignant disorders of the uterine cervix. In DeCherney AH, Pernoll ML (eds.) Current obstetric & gynecologic diagnosis & treatment 8th edition. Norwalk, CT: Appleton & Lange. 1994 pp 921-936.
3. Cannistra SA, Niloff JM. Cancer of the uterine cervix (review). N Engl J Med. 1996;334:1030-1038.
4. Sotto LS, Graham JB, Pickien JN. Postmortem findings in cancer of the cervix. Am J Obstet Gynecol. 1990;80:791-794.
5. Kavanagh BD, Greschen HL, Schidt URK. A pilot study of concomitant boost accelerated super fractionated radiotherapy for stage III cancer of the cervix. Int J Radiat Oncol Bio Phys. 1997;38:561-568.
6. Badilo AO, Kurohara SS, Webster JH. Metastasis to organs in carcinoma of the uterine cervix. Cancer 1988;21:434-439.
7. Henriksen E. The lymphatic spread of carcinoma of the cervix and of the body of the uterus. Am J Obstet Gynecol. 1989;58:924-942.
8. Henriksen E. The dispersion of cancer of the cervix. Radiology 1990. 54:812-815.
9. Carlson V, Delchos L, Fletcher G. Distant metastases in squamous cell carcinoma of the uterine cervix. Radiology 1967; 88: 961-966.
10. Pearson B, Garcia M. Spread and metastasis in carcinoma of the cervix uteri: their significance in planning treatment. New Orleans Med J 1992; 195:215-219.
11. Drescher CW, Hopkins MP, Roberts JA. Comparison of the pattern of metastatic spread squamous cell carcinoma and adenocarcinoma in the uterine cervix. Gynecol Oncol 1989;33:340-343.
12. Warren S. Distribution of metastases in carcinoma of the cervix uteri. Surg Gynecol Obstet 1993;56:742-745.
13. Figge DC, Tamini HK. Patterns of recurrence of carcinoma following radical hysterectomy. Am J Obstet Gynecol 1981;140:213-218.
14. Kinkel A, Ariche M. Differentiation between recurrent tumor and benign conditions after treatment of gynecologic pelvic carcinoma: value of dynamic contrast-enhanced subtraction MRI. Radiology 1997;204:55-63.
15. Yamashita Y, Horada M. Dynamic MRI in recurrent postoperative cervical cancer. JMRI 1996;6:167-171.
16. Flynn VT, Spurrett BR. Sister Joseph's nodule. Med J Aust 1969;1:728-730.
17. Rubesin SE, Schnall MD. Rectum. In: Gore RM ed. Textbook of gastrointestinal radiology. Philadelphia, Pa. Saunders 1994;1261-1309.